

MANAJEMEN SYOK HIPOVOLEMIA PADA PASIEN PLASENTA AKRETA DENGAN TINDAKAN *CAESAREAN HYSTERECTOMY* DI KAMAR OPERASI

Erna Nurhasanah^{1*}, Christantie Effendy², Abror Shodiq³, Elsi Dwi Hapsari⁴

¹Program Studi Profesi Ners, Fakultas Kedokteran,
Kesehatan Masyarakat, dan Keperawatan, Universitas Gadjah Mada, Yogyakarta
Jl. Farmako Sekip Utara, Yogyakarta 55281

²Departemen Keperawatan Medikal Bedah, Fakultas Kedokteran,
Kesehatan Masyarakat, dan Keperawatan, Universitas Gadjah Mada, Yogyakarta
Jl. Farmako Sekip Utara, Yogyakarta 55281

³Instalasi Kamar Bedah dan Anestesi, Rumah Sakit Umum Pusat Dr. Sardjito, Yogyakarta
Jl. Kesehatan Sendowo No 1. Sekip, Sinduadi, Mlati, Sleman Yogyakarta 55281

⁴Departemen Keperawatan Anak dan Maternitas, Fakultas Kedokteran, Kesehatan Masyarakat,
dan Keperawatan, Universitas Gadjah Mada, Yogyakarta
Jl. Farmako Sekip Utara, Yogyakarta 55281

^{*}*E-mail*: ernanurhasanah1984@mail.ugm.ac.id

Received: 30 Mei 2025, Revised: 24 Juni 2025, Accepted: 30 Juli 2025

ABSTRAK

Latar Belakang: Plasenta akreta merupakan komplikasi obstetrik yang jarang, tetapi sangat berisiko karena berpotensi menimbulkan perdarahan masif intraoperatif yang dapat meningkatkan angka morbiditas dan mortalitas. Oleh sebab itu, penanganan syok hipovolemia sangat penting untuk mempertahankan kestabilan hemodinamik dan mendukung hasil pembedahan yang optimal. Laporan ini membahas penanganan syok hipovolemia pada pasien plasenta akreta yang menjalani operasi *caesarean hysterectomy*/histerektomi sesar. **Keluhan Utama Pasien:** Pasien perempuan usia 27 tahun mengalami perdarahan 4.000 ml selama histerektomi sesar hingga mengalami syok hipovolemik. Tindakan keperawatan meliputi pemasangan tiga IV-line besar (16G, 14G, 18G), pemasangan kateter, resusitasi cairan, dan transfusi 7 PRC, 5 FFP, 5 TC, pemberian norepinefrin dan asam traneksamat. **Hasil:** Setelah perdarahan masif berhasil diatasi, total cairan yang masuk dan keluar selama prosedur operasi dihitung untuk mengevaluasi efektivitas terapi cairan yang diberikan. Total cairan masuk 6.750 ml, cairan keluar 6.352 ml, dengan keseimbangan +398 ml. *Monitoring* hemodinamik dilakukan ketat, *urine output* 0,877 ml/kg/jam. **Kesimpulan:** Manajemen cairan terintegrasi dengan pemantauan intensif dan kolaborasi tim sangat penting untuk menghindari komplikasi syok dan disfungsi organ.

Kata Kunci: cairan intraoperatif, perdarahan masif, plasenta akreta, syok hipovolemia

ABSTRACT

Background: Placenta accreta is a rare but high-risk obstetric condition due to the potential for massive intraoperative hemorrhage, which can significantly increase maternal morbidity and mortality. Effective management of hypovolemic shock is essential to maintain hemodynamic stability and ensure optimal surgical outcomes. This case report discusses the management of hypovolemic shock in a patient with placenta accreta undergoing cesarean hysterectomy. **Methods:** This case report describes intraoperative fluid management in a patient with placenta accreta

who experienced massive hemorrhage during surgery. The data include the type and volume of fluids administered—crystalloids, colloids, and blood components—as well as total fluid output during the procedure. **Results:** A 27-year-old female experienced 4,000 ml of blood loss during cesarean hysterectomy, resulting in hypovolemic shock. Nursing interventions included insertion of three large-bore IV lines (16G, 14G, 18G), urinary catheterization, fluid resuscitation, and administration of 7 PRC, 5 FFP, 5 TC, norepinephrine, and tranexamic acid. Total fluid intake was 6,750 ml (2,300 ml blood components, 3,200 ml crystalloids, 1,250 ml colloids), with an output of 6,352 ml and a positive balance of +398 ml. Hemodynamic parameters were closely monitored using invasive arterial pressure monitoring. Urine output reached 0.877 ml/kg/hr, indicating preserved renal function despite severe physiological stress. **Conclusion:** Intraoperative fluid management in placenta accreta requires a well-coordinated approach combining crystalloids, colloids, and blood components. Intensive monitoring and multidisciplinary collaboration are crucial to prevent complications such as hypovolemic shock and organ failure.

Keywords: placenta accreta, hypovolemic shock management, massive hemorrhage, intraoperative fluid therapy

LATAR BELAKANG

Meskipun jarang terjadi, kasus plasenta akreta terus meningkat seiring dengan meningkatnya angka persalinan sesar. Berdasarkan laporan di RSUP Dr. Sardjito, terdapat 11 kasus plasenta akreta dalam kurun 3 bulan terakhir dari bulan November 2024 sampai dengan Januari 2025, dengan sebagian besar pasien mengalami perdarahan masif yang memerlukan histerektomi sebagai tindakan penyelamatan jiwa. Hal ini menggarisbawahi pentingnya deteksi dini dan kesiapan dalam manajemen kasus ini untuk mengurangi risiko komplikasi dan mortalitas ibu.

Plasenta akreta merupakan salah satu komplikasi kehamilan yang serius, ditandai dengan perlekatan abnormal plasenta pada lapisan rahim. Kondisi ini mencakup tiga bentuk utama: akreta (menempel pada dinding rahim), inkreta (invasi ke lapisan otot rahim), dan perkreta (menembus dinding rahim hingga ke organ di sekitarnya) (Liu et al., 2021). Plasenta akreta sering kali tidak dapat dilepaskan dengan cara normal setelah kelahiran sehingga dapat menyebabkan perdarahan *postpartum* masif dan komplikasi serius lainnya. Faktor risiko utamanya meliputi riwayat persalinan sesar sebelumnya, operasi rahim, dan kehamilan multipara (Fonseca & Ayres de Campos, 2021).

Diagnosis medis plasenta akreta memerlukan intervensi bedah, terutama pada

bentuk inkreta dan perkreta. Sebagian besar kasus memerlukan histerektomi, terutama jika perdarahan masif terjadi (Einerson et al., 2023). Upaya pengangkatan plasenta secara manual sering kali memperburuk perdarahan karena perlekatan yang kuat pada pembuluh darah besar di rahim. Histerektomi memberikan solusi definitif untuk menghentikan perdarahan, terutama pada pasien yang kelangsungan hidup ibunya menjadi prioritas utama daripada pelestarian fungsi reproduksi (Zuckerwise et al., 2020).

Perdarahan masif pada plasenta akreta terjadi akibat invasi plasenta yang merusak struktur pembuluh darah di myometrium (Huang et al., 2022). Ketika plasenta dilepaskan atau rahim diangkat, pembuluh darah besar tetap terbuka dan tidak dapat berkontraksi untuk menghentikan aliran darah. Hal ini menyebabkan penurunan drastis volume darah sirkulasi yang mengarah pada syok hipovolemik (Murayama et al., 2021). Respons tubuh terhadap kehilangan darah melibatkan peningkatan denyut jantung dan vasokonstriksi pembuluh darah perifer untuk mempertahankan tekanan darah. Namun, jika kehilangan darah terus berlanjut, perfusi jaringan vital seperti otak, ginjal, dan hati terganggu sehingga dapat menyebabkan gagal organ multipel (Convertino et al., 2021).

Resusitasi cairan dan transfusi darah menjadi pilar utama dalam manajemen pasien

dengan plasenta akreta yang mengalami perdarahan masif (Soares et al., 2022). Cairan kristaloid dan koloid digunakan untuk menggantikan volume darah sementara, sedangkan transfusi komponen darah, seperti sel darah merah, plasma beku segar, dan trombosit diberikan untuk mengembalikan fungsi oksigenasi dan pembekuan darah (Seo et al., 2020).

Selama histerektomi, perawat bedah dan dokter bedah menggunakan berbagai teknik untuk mengendalikan perdarahan, termasuk ligasi arteri uterina, embolisasi pembuluh darah, dan tamponade balon intrauterin. Teknik ini membantu mengurangi aliran darah ke rahim sehingga perdarahan dapat dikendalikan lebih efektif. Penggunaan balon oklusi arteri intraoperatif juga dilaporkan mampu mengurangi risiko perdarahan masif, terutama pada kasus plasenta previa akreta (Sompolinsky et al., 2020).

Kolaborasi tim dan perawat anestesi menjadi komponen penting dalam keberhasilan manajemen pasien dengan plasenta akreta. Tim bedah, dokter anestesi, dan perawat bekerja sama dalam mengontrol perdarahan, menjaga stabilitas hemodinamik, dan memastikan keberhasilan prosedur histerektomi. Perawat anestesi berperan dalam pemantauan tanda vital pasien secara *real-time*, mengatur pemberian cairan dan transfusi darah, serta memberikan dukungan terhadap kebutuhan anestesi yang disesuaikan dengan kondisi pasien. Dokter anestesi juga berperan dalam pemantauan tekanan darah secara invasif dan pengambilan keputusan terkait penggunaan vasopresor untuk mempertahankan perfusi organ vital selama operasi berlangsung. Pendekatan multidisiplin ini memastikan bahwa setiap intervensi dilakukan secara tepat waktu untuk mencegah komplikasi yang mengancam nyawa pasien (Warrick et al., 2023).

Selama operasi berlangsung, perawat anestesi dan dokter anestesi memiliki peran

penting dalam memantau dan menjaga stabilitas hemodinamik pasien selama operasi. Teknik anestesi yang digunakan, seperti anestesi epidural atau umum, disesuaikan dengan kondisi pasien. *Monitoring* invasif, seperti pengukuran tekanan darah arteri secara *real-time*, membantu dalam pengambilan keputusan terkait kebutuhan cairan dan transfusi darah (Merrill et al., 2021).

Setelah operasi selesai, pasien dipindahkan ke unit perawatan intensif untuk pemantauan ketat terhadap fungsi vital dan tanda-tanda komplikasi seperti koagulopati atau infeksi. Pemantauan secara ketat terhadap kadar hemoglobin, tanda-tanda gagal organ, dan stabilitas hemodinamik sangat penting untuk memastikan pemulihan yang optimal (Shahi et al., 2021).

Studi sebelumnya menunjukkan bahwa penanganan syok hipovolemik pada kasus plasenta akreta sering kali mengalami tantangan besar akibat perdarahan masif yang terjadi secara mendadak dan sulit dikendalikan serta membutuhkan pendekatan manajemen cairan dan transfusi darah yang tepat dan cepat untuk mencegah kegagalan organ dan kematian ibu (Adi & Mursen, 2025; Deshmukh et al., 2025; Prayitno et al., 2020). Oleh karena itu, laporan ini diharapkan dapat memberikan gambaran praktis dan klinis mengenai strategi manajemen intraoperatif yang berhasil diterapkan dalam kondisi kritis. Berdasarkan latar belakang tersebut, laporan kasus ini bertujuan untuk menjelaskan penanganan syok hipovolemik pada pasien dengan plasenta akreta yang menjalani operasi histerektomi.

METODE

Metode yang digunakan dalam penyusunan laporan ini adalah laporan kasus. Laporan ini disusun untuk menggambarkan pelaksanaan operasi histerektomi sesar pada pasien dengan diagnosis plasenta akreta

spektrum yang mengalami perdarahan masif selama prosedur pembedahan. Fokus laporan diarahkan pada manajemen cairan intraoperatif sebagai langkah utama dalam mengatasi komplikasi hipovolemia akibat perdarahan, dengan tujuan mempertahankan stabilitas hemodinamik dan mencegah kegagalan organ vital.

Pada studi laporan kasus ini, fokus pembahasannya intervensi keperawatan dalam penanganan syok hipovolemia, perdarahan masif, serta hipotensi intraoperatif yang dialami pasien. Studi kasus ini menguraikan strategi resusitasi cairan yang digunakan selama operasi, meliputi pemilihan jenis cairan (kristaloid dan koloid), transfusi darah komponen, serta evaluasi keberhasilan terapi cairan melalui *monitoring* ketat parameter hemodinamik, seperti tekanan darah arteri, denyut jantung, saturasi oksigen, dan output urine.

Selain itu, laporan ini juga menyajikan diagnosis keperawatan berdasarkan *North American Nursing Diagnosis Association International* (NANDA-I) (NANDA International, 2021), intervensi sesuai *Nursing Interventions Classification* (NIC) serta evaluasi luaran berdasarkan *Nursing Outcomes Classification* (NOC) (Wagner et al., 2023). Diagnosis keperawatan yang ditegakkan adalah risiko syok. Intervensi keperawatan yang dilakukan mencakup pencegahan syok, resusitasi cairan, tindakan pengurangan perdarahan, monitoring tanda vital, hingga pemberian tranfusi produk darah serta monitor cairan. Evaluasi luaran tingkat keparahan syok, jumlah kehilangan darah, keparahan hipotensi dan keseimbangan cairan.

INFORMASI PASIEN

Seorang pasien perempuan berusia 27 tahun, berat badan 57 kg, tinggi badan 152 cm, dengan indeks massa tubuh (IMT) 22,52

kg/m², didiagnosis dengan plasenta akreta spektrum (PAS), G3P1A1 hamil 35 minggu 1 hari. Pasien datang ke rumah sakit tanggal 11 Januari 2025 dengan keluhan kontraksi rahim (“kenceng-kenceng”) yang dirasakan sejak tiga hari sebelumnya. Keluhan ini disertai keluarnya satu gumpalan darah tanpa perdarahan aktif. Pasien tidak memiliki riwayat penyakit penyerta seperti hipertensi atau diabetes melitus, tetapi memiliki riwayat operasi sesar pada tahun 2022 dengan indikasi kala I tidak maju. Pemeriksaan antenatal menunjukkan adanya plasenta akreta pada segmen bawah rahim yang dikonfirmasi melalui ultrasonografi (USG). Pasien tampak dalam kondisi stabil sebelum operasi, tanpa tanda-tanda infeksi atau komplikasi lain yang membahayakan. Berdasarkan hasil pemeriksaan laboratorium preoperatif, kondisi pasien dinyatakan layak untuk menjalani tindakan bedah pada tanggal 20 Januari 2025.

Hasil laboratorium menunjukkan beberapa parameter yang turun seperti eritrosit, albumin, dan natrium, tetapi masih dalam batas yang dapat diterima untuk tindakan operasi (Tabel 1). Tidak ada tanda gangguan fungsi organ vital yang signifikan.

Intervensi Terapeutik

Prosedur yang direncanakan ialah histerektomi sesar dengan anestesi regional menggunakan *subarachnoid block* dan teknik *combine spinal epidural* (CSE) dan setelah bayi lahir, dilakukan pembiusan terhadap pasien dengan GA. Pasien memiliki status fisik *American Society of Anesthesiologists* (ASA) kelas II dengan anemia ringan dan hipoalbuminemia.

Dalam posisi *supine*, dilakukan insisi linea mediana pada bekas luka operasi sebelumnya, diperpanjang hingga tiga jari di atas umbilikus. Insisi diperdalam lapis demi lapis hingga peritoneum parietal terlihat dan dibuka secara

Tabel 1. Hasil pemeriksaan laboratorium preoperatif

Parameter	Hasil	Nilai Normal	Status
Eritrosit ($\times 10^6/\mu\text{L}$)	3,65	4,00–5,40	Turun
Hemoglobin (g/dL)	10,8	12,5–15,0	Normal
Hematokrit (%)	38,1	37,0–47,0	Normal
Leukosit ($\times 10^3/\mu\text{L}$)	10,02	4,00–11,00	Normal
Trombosit ($\times 10^3/\mu\text{L}$)	309	150–450	Normal
Albumin (g/dL)	3,45	3,97–4,94	Turun
SGOT/AST (U/L)	26	10–35	Normal
SGPT/ALT (U/L)	8	10–35	Turun
Natrium (mmol/L)	132	136–145	Turun
Kalium (mmol/L)	4,4	3,5–5,1	Normal
Klorida (mmol/L)	100	98–107	Normal

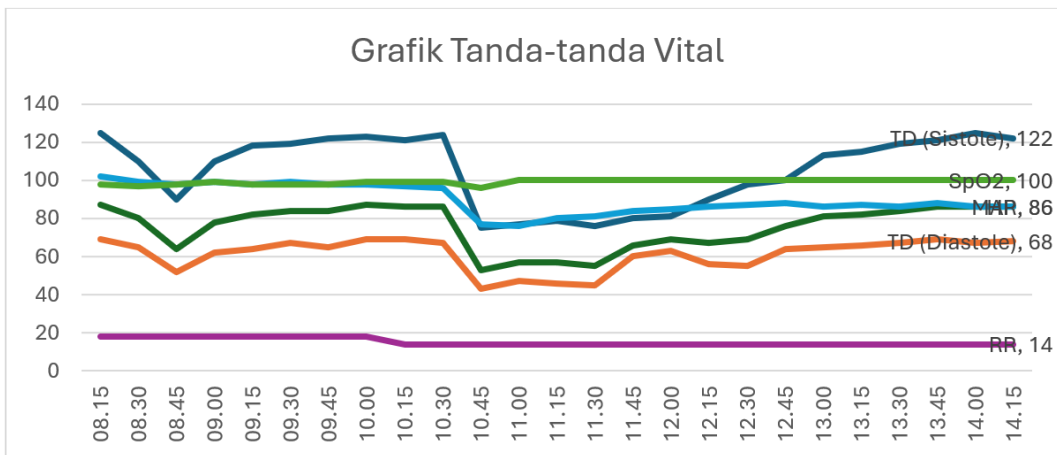
tajam. Uterus gravida sesuai usia kehamilan terlihat dengan segmen bawah rahim yang tampak *bulging* serta plasenta yang membayang di balik dinding rahim, mengesankan plasenta akreta. Plica vesikouterina terlihat lengket dengan segmen bawah rahim dan vesika urinaria yang terangkat. Diputuskan untuk melakukan insisi korporal horizontal di atas batas plasenta. Operator kemudian meluksir kaki bayi, diikuti oleh tubuh dan kepala bayi. Bayi lahir pukul 10.24 WIB, perempuan, dengan berat badan lahir 2.137 gram.

Plasenta melekat erat pada dinding uterus sehingga tidak dapat dilepaskan dan akhirnya diputuskan untuk melakukan histerektomi sesar. Adhesiolisis dilakukan antara vesika urinaria dan dinding anterior uterus. Selama prosedur ini, terjadi perdarahan masif hingga pasien mengalami syok hipovolemik. Perdarahan mencapai 4.000 cc, menyebabkan tekanan darah sistolik pasien turun menjadi 75 mmHg, diastolik 43 mmHg, dan *mean arterial pressure* (MAP) sebesar 53,6 mmHg. Kondisi ini termasuk kategori perdarahan kelas IV, dengan gejala klinis berupa penurunan tekanan

darah, denyut nadi melemah, akral dingin, dan konjungtiva anemis.

Berdasarkan deskripsi kasus tersebut, diagnosis keperawatan intraoperatif yang dapat ditegakkan ialah risiko syok dengan faktor risiko perdarahan, tekanan darah tidak stabil dengan kondisi terkait prosedur bedah histerektomi sesar. Pada kasus ini, pasien mengalami perdarahan sebanyak 4.000 cc dan mengakibatkan tekanan darah turun sampai 73/45 mmHg serta terjadi syok hipovolemia. Pada studi kasus ini, penulis fokus membahas intervensi keperawatan dalam penanganan syok hipovolemia karena perdarahan masif serta hipotensi yang dialami pasien yang terjadi pada saat intraoperatif.

Penulis melakukan implementasi keperawatan sesuai dengan rencana intervensi berdasarkan NIC ke-7 tahun 2018. Fokus permasalahan pada pasien adalah risiko syok yang didasarkan pada tindakan histerektomi sesar, dengan potensi adanya perdarahan masif selama tindakan operasi. Hal ini perlu diantisipasi dengan tujuan tetap memperhatikan tingkat keparahan syok, jumlah kehilangan

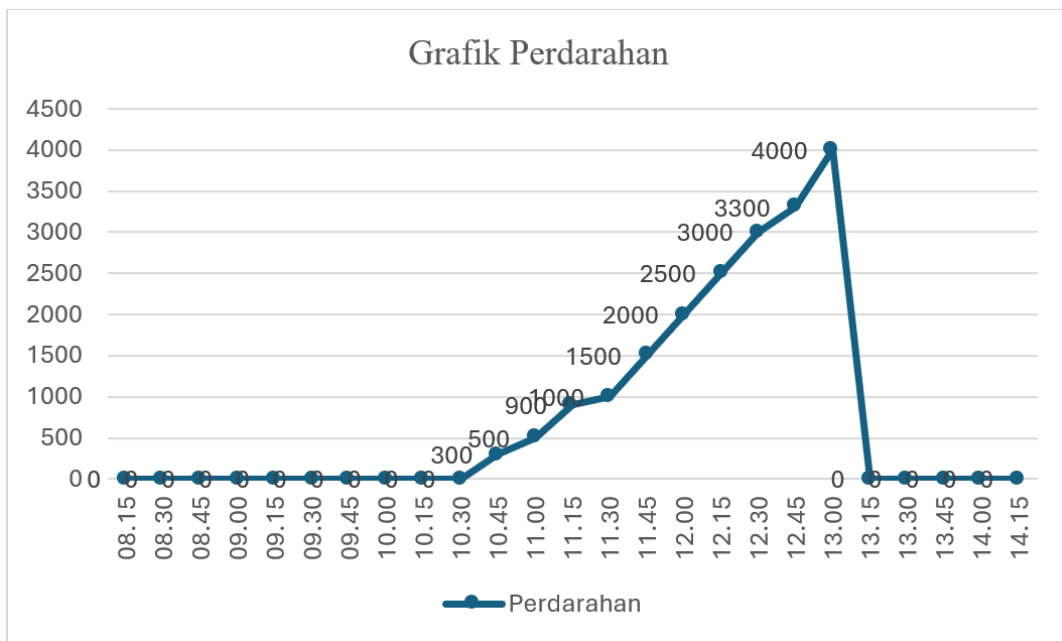

Gambar 1. Grafik tanda-tanda vital selama operasi

darah, keparahan hipotensi, dan keseimbangan cairan. Oleh karena itu, perlu dilakukan tindakan-tindakan pencegahan syok, resusitasi cairan, tindakan pengurangan perdarahan, *monitoring* tanda vital, hingga pemberian transfusi produk darah serta monitor cairan.

Gambar 1 menunjukkan tren perubahan tanda-tanda vital pasien selama prosedur operasi, mencakup parameter saturasi oksigen (SpO₂), laju pernapasan (RR), dan denyut jantung (HR). Data dikumpulkan secara berkala

setiap 15–30 menit untuk memantau kondisi hemodinamik pasien dalam menghadapi perdarahan masif. Pada awal operasi, nilai SpO₂ tetap stabil di kisaran 98–100%, menunjukkan oksigenasi yang adekuat. Laju pernapasan (RR) pasien berada dalam rentang 14–18 kali per menit, yang masih dalam batas normal. Sementara itu, denyut jantung (HR) awalnya berkisar antara 98–102 bpm, menunjukkan kondisi hemodinamik yang relatif stabil. Namun, seiring dengan meningkatnya volume



Gambar 2. Grafik perdarahan

Penanganan Syok Hipovolemia pada Plasenta Akreta

utama dalam menangani perdarahan masif intraoperatif. Sesuai dengan ATLS, kristaloid seperti NaCl 0,9% dan asering atau Ringer laktat digunakan sebagai cairan resusitasi awal untuk mempertahankan volume intravaskular. Ketika perdarahan meningkat (> 1.500 ml), dilakukan resusitasi masif dengan transfusi PRC, FFP, dan TC dalam rasio mendekati 1:1:1

perdarahan, terjadi perubahan signifikan pada HR. Pada fase perdarahan masif, HR menurun hingga 75–80 bpm, yang mencerminkan dampak hipovolemia terhadap perfusi sistemik. Tekanan darah pasien juga mengalami penurunan yang menggambarkan defisit volume intravaskular. Meskipun demikian, saturasi oksigen tetap dalam batas normal yang

Tabel 2. Pemberian cairan dan obat-obatan melalui tiga jalur infus
(IV line 1, IV line 2, dan IV line 3)

Pukul	IV Line 1	IV Line 2	IV Line 3
08.15 WIB	NaCl 500 ml	Asering 500 ml	Asering 500 ml
08.30 WIB			
08.45 WIB	Inj. ephedrine 10 mg		
09.00 WIB			
09.15 WIB			
09.30 WIB			
09.45 WIB		NaCl 500 ml	NaCl 500 ml
10.00 WIB			
10.15 WIB		PRC 250 ml	PRC 250 ml
10.30 WIB	NaCl 500 ml + oxitocyn 1 amp		
10.45 WIB	Inj. Kalnex 1.000 mg	Plasbumin 250 ml	
11.00 WIB	Inj. norepinephrine 4 mg/50 ml 6 cc/jam	PRC 250 ml	PRC 250 ml
11.15 WIB	Inj. norepinephrine 4 mg/50 ml 6 cc/jam	TC 50 ml	FFP 60 ml
11.30 WIB	Inj. norepinephrine 4 mg/50 ml 6 cc/jam	TC 50 ml	FFP 60 ml
11.45 WIB	Inj. norepinephrine 4 mg/50 ml 4 cc/jam	TC 50 ml	FFP 60 ml
12.00 WIB	Inj. norepinephrine 4 mg/50 ml 4 cc/jam	TC 50 ml	FFP 60 ml
12.15 WIB	Inj. norepinephrine 4 mg/50 ml 4 cc/jam	TC 50 ml	FFP 60 ml
12.30 WIB	Inj. norepinephrine 4 mg/50 ml 2 cc/jam	Gelofusine 500 ml	Gelofusine 500 ml
12.45 WIB	Inj. norepinephrine 4 mg/50 ml 2 cc/jam		
13.00 WIB	Inj. norepinephrine 4 mg/50 ml 2 cc/jam	PRC 250 ml	PRC 250 ml
13.15 WIB	Inj. norepinephrine 4 mg/50 ml 2 cc/jam		
13.30 WIB	Inj. norepinephrine 4 mg/50 ml 2 cc/jam	NaCl 100 ml	NaCl 100 ml
13.45 WIB	Inj. norepinephrine 4 mg/50 ml 2 cc/jam	PRC 250 ml	
14.00 WIB	Inj. norepinephrine 4 mg/50 ml 2 cc/jam		
14.15 WIB	Inj. norepinephrine 4 mg/50 ml 2 cc/jam		
Total	± 3.200ml	± 1.750 ml	± 1.800 ml

Keterangan: NaCl: natrium klorida, PRC: packed red cell, FFP: fresh frozen plasma, TC: thrombocyte concentrate, Plasbumin: albumin, Gelofusine: cairan koloid, Inj. norepinephrine: injeksi norepinefrin, Inj. ephedrine: injeksi efedrin, Inj. Kalnex: injeksi asam traneksamat

menunjukkan efektivitas manajemen ventilasi dan oksigenasi pasien.

MAP mencerminkan perfusi organ selama operasi, yang awalnya berada di rentang normal 80–87 mmHg. Setelah perdarahan masif terjadi sekitar pukul 10.45–11.30 WIB, MAP turun drastis hingga 53 mmHg, menandakan syok hipovolemik. Resusitasi cairan, transfusi darah, dan vasopresor diberikan untuk mengembalikan stabilitas hemodinamik. Setelah intervensi, MAP meningkat bertahap hingga 69–86 mmHg, menunjukkan pemulihan perfusi dan efektivitas terapi cairan intraoperatif.

Gambar 2 menunjukkan akumulasi volume perdarahan yang terjadi selama prosedur operasi dalam interval waktu tertentu. Pada awal operasi (08.15–10.00 WIB), tidak terdapat perdarahan yang signifikan. Namun, setelah pukul 10.15 WIB, mulai terjadi peningkatan perdarahan secara bertahap, mencapai 300 ml pada pukul 10.30 WIB dan terus meningkat hingga 900 ml pada pukul 11.00 WIB. Setelah pukul 11.00 WIB, volume perdarahan meningkat secara progresif, mencapai 1.500 ml pada pukul 11.30 WIB dan terus bertambah hingga 3.000 ml pada pukul 12.15 WIB. Puncak perdarahan tercatat pada pukul 12.30–13.00 WIB, ketika volume darah yang hilang mencapai 4.000 ml yang diklasifikasikan sebagai perdarahan masif (kelas IV). Kondisi ini menyebabkan hipotensi berat, dengan tekanan darah sistolik turun drastis hingga mencapai 75 mmHg dan diastolik 43 mmHg.

Respons tubuh terhadap kehilangan darah terlihat dari tekanan darah dan denyut jantung yang menurun meskipun saturasi oksigen tetap stabil, menunjukkan bahwa dukungan ventilasi dan oksigenasi pasien tetap memadai selama krisis. Setelah puncak perdarahan, terjadi penurunan drastis hingga nol pada pukul 13.15 WIB, menunjukkan bahwa intervensi berhasil mengendalikan perdarahan.

Pemberian cairan dan obat-obatan melalui IV line selama operasi menjadi hal yang sangat penting dalam menjaga stabilitas hemodinamik pasien yang mengalami perdarahan masif akibat plasenta akreta. Pada tahap awal operasi (pukul 08.15–09.45 WIB), pasien diberi NaCl 500 ml melalui IV line 1 dan asering 500 ml melalui IV line 2 dan 3 untuk mempertahankan cairan tubuh dan meningkatkan perfusi jaringan. Pemberian cairan ini bertujuan untuk mencegah hipovolemia akibat persiapan operasi, sementara tanda-tanda vital pasien masih dalam kondisi stabil.

Memasuki tahap kritis (pukul 10.15–12.45 WIB), pasien mengalami kehilangan darah signifikan yang memerlukan tindakan lebih agresif. Transfusi PRC 250 ml dimulai melalui IV line 2 dan 3 untuk menggantikan volume darah yang hilang. Selain itu, diberikan Plasbumin 250 ml untuk mendukung tekanan onkotik plasma. Pada pukul 11.00 WIB, injeksi norepinefrin 4 mg/50 ml mulai diberikan melalui IV Line 1 dengan kecepatan infus yang bervariasi untuk mempertahankan tekanan darah pasien yang mulai menurun. Kombinasi pemberian vasopresor, PRC, dan trombosit (TC) terbukti membantu menstabilkan tanda vital pasien yang terlihat dari peningkatan tekanan darah dan denyut jantung yang kembali normal.

Pada fase akhir operasi (pukul 12.30–14.15 WIB), fokus intervensi beralih pada resusitasi cairan untuk pemulihan pascaperdarahan. Gellofusin 500 ml diberikan melalui IV line 2 dan 3 sebagai cairan koloid untuk meningkatkan volume intravaskular. Pemberian norepinefrin dosis rendah tetap dilanjutkan hingga akhir operasi untuk mempertahankan tekanan darah.

Resusitasi cairan selama operasi ini mengikuti pendekatan yang direkomendasikan oleh *Advanced Trauma Life Support* (ATLS) dari American College of Surgeons (ACS) (Brasel, 2013), yang merupakan pedoman

Tabel 3. Evaluasi total cairan masuk dan keluar selama operasi

Komponen	Total Cairan Masuk (ml)	Total Cairan Keluar (ml)	Balance cairan	Keterangan
Darah	2.300	4.000 (perdarahan)		PRC, FFP, TC
Kristaloid	3.200	2.052 (REL)		NaCl dan Asering
Koloid	1.250	300 (<i>urine output</i>)		Gelofusine dan Plasbumin
Jumlah	6.750	6.352	+ 398	Selisih cairan masuk dan keluar

Tabel 4. Hasil pemeriksaan laboratorium setelah operasi

Nama Pemeriksaan	Hasil	Satuan	Nilai Rujukan
Darah Lengkap			
Eritrosit	3,68	10 ⁶ /Ml	4,00–5,40
Hemoglobin	10,9	g/dL	12,0–15,0
Hematokrit	32,1	%	35,0–46,0
MCV	87,6	fL	80,0–94,0
MCH	29,2	Pg	26,0–32,0
MCHC	33,4	g/dL	30,0–36,0
RDW-SD	43,4	fL	35,0–47,0
RDW-CV	13,4	%	11,5–14,5
NRBC%	0,0	%	0,00–0,00
NRBC#	0,00	10 ³ /μL	0,00–0,00
Leukosit	23,1	10 ³ /μL	4,50–11,50
Hitung Jenis Leukosit			
Neutrofil %	84,1	%	50,0–70,0
Limfosit %	11,0	%	18,0–42,0
Monosit %	3,0	%	2,0–10,0
Eosinofil %	1,1	%	1,0–6,0
Basofil %	0,8	%	0,0–2,0
Granulosit imatur %	1,1	%	0,0–1,0
Neutrofil #	19,39	10 ³ /μL	2,30–8,64
Limfosit #	2,64	10 ³ /μL	1,62–3,37
Monosit #	0,71	10 ³ /μL	0,09–0,84
Eosinofil #	0,24	10 ³ /μL	0,05–0,44
Basofil #	0,18	10 ³ /μL	0,01–0,09
Immatur granulosit #	0,04	10 ³ /μL	0,00–0,04

Nama Pemeriksaan	Hasil	Satuan	Nilai Rujukan
Trombosit dan Parameter Terkait			
Trombosit	165	10 ³ /μL	150–450
MPV	10,8	fL	7,2–11,1
PDW	17,6	%	9,0–17,0
PCT	0,14	%	0,17–0,35
P-LCR	0,8	%	15,7–35,3
PPT	10,7	detik	9,4–12,5
INR	0,97		0,90–1,10

Keterangan: MCV: mean corpuscular volume, MCH: mean corpuscular hemoglobin, MCHC: mean corpuscular hemoglobin concentration, RDW-SD: red cell distribution width-standard deviation, RDW-CV: red cell distribution width - coefficient of variation, NRBC%: nucleated red blood cells percentage, NRBC#: nucleated red blood cells absolute count, PCT: plateletcrit, P-LCR: platelet large cell ratio, MPV: mean platelet volume, PDW: platelet distribution width, PPT: Partial Prothrombin Time, INR: International Normalized Ratio

guna mencegah koagulopati akibat hemodilusi. Pemberian vasopresor (norepineprin) dilakukan secara bertahap untuk menjaga perfusi organ vital dalam kondisi hipotensi akibat syok hipovolemik, mengikuti prinsip *goal-directed therapy* yang juga dianjurkan dalam ATLS. Selain itu, diterapkan strategi *permissive hypotension*, yaitu tekanan darah sistolik dipertahankan dalam rentang 80–90 mmHg selama fase perdarahan aktif untuk mencegah *rebleeding* sebelum kontrol bedah tercapai. Setelah kontrol perdarahan dilakukan, tekanan darah distabilkan kembali dengan kombinasi transfusi darah dan cairan koloid seperti Gelofusine, guna mendukung tekanan osmotik intravaskular tanpa menyebabkan kelebihan cairan yang berisiko memperburuk kondisi pasien.

Hasil Pemantauan

Setelah perdarahan masif berhasil diatasi, total cairan yang masuk dan keluar selama prosedur operasi dihitung untuk mengevaluasi efektivitas terapi cairan yang diberikan. Data ini mencakup volume cairan yang diberikan

kepada pasien (termasuk darah, cairan kristaloid, dan cairan koloid) serta volume cairan yang dikeluarkan melalui perdarahan, redistribusi dan evaporasi cairan (REL), serta *urine output* (UO). Informasi ini penting untuk mengevaluasi efektivitas manajemen cairan intraoperatif dan status keseimbangan cairan pasien.

Tabel 3 menunjukkan evaluasi total cairan masuk dan keluar selama operasi yang mencakup transfusi darah, cairan kristaloid, dan koloid untuk menggantikan kehilangan cairan akibat perdarahan masif. Dari total 6.750 ml cairan yang diberikan, 2.300 ml berasal dari komponen darah (PRC, FFP, TC) untuk menggantikan kehilangan sel darah merah dan faktor pembekuan. Kristaloid seperti NaCl dan asering sebanyak 3.200 ml digunakan untuk mempertahankan volume intravaskular, sementara koloid seperti Gelofusine dan Plasbumin sebanyak 1.250 ml diberikan untuk meningkatkan tekanan osmotik plasma. Kehilangan cairan selama operasi mencapai 6.352 ml, yang terdiri atas 4.000 ml perdarahan, 2.052 ml redistribusi dan evaporasi cairan (REL), serta 300 ml *urine output* yang

menggambarkan fungsi ginjal yang masih terjaga.

Balance cairan positif sebesar +398 ml diperlukan untuk memastikan stabilitas hemodinamik pasien pascaperdarahan masif. Dalam kondisi kehilangan darah besar, tubuh mengalami redistribusi cairan yang tidak selalu terdeteksi sehingga tambahan cairan diperlukan untuk menghindari hipovolemia sekunder. *Balance* positif ini juga penting untuk mempertahankan tekanan darah, memastikan perfusi organ tetap adekuat, dan mencegah komplikasi seperti gangguan koagulasi atau disfungsi organ akibat hipoperfusi. Jika *balance* cairan bernilai negatif, artinya jumlah cairan yang keluar lebih besar dari yang masuk, yang dapat menyebabkan hipovolemia, hipotensi, dan kegagalan perfusi organ. Kondisi ini berisiko memperburuk syok hipovolemik dan meningkatkan kemungkinan gagal ginjal akut serta gangguan metabolik lainnya.

Berdasarkan hasil pemeriksaan laboratorium, pasien mengalami anemia yang ditunjukkan oleh kadar hemoglobin (10,9 g/dL) dan hematokrit (32,1%), yang berada di bawah nilai rujukan normal. Kondisi ini dapat disebabkan oleh perdarahan masif yang terjadi selama operasi. Selain itu, terdapat peningkatan signifikan pada jumlah leukosit ($23,1 \times 10^3/\mu\text{L}$) dan persentase neutrofil (84,1%), yang mengindikasikan adanya respons inflamasi yang mungkin terkait dengan kondisi pascaoperasi atau infeksi yang sedang berlangsung. Parameter trombosit pasien masih dalam batas normal ($165 \times 10^3/\mu\text{L}$), tetapi terdapat sedikit peningkatan pada PDW (17,6%) yang dapat menunjukkan aktivitas trombosit yang lebih tinggi sebagai respons terhadap trauma operasi dan perdarahan.

Pada parameter hemostasis, nilai PPT (10,7 detik) dan INR (0,97) masih dalam batas rujukan normal, menunjukkan bahwa fungsi pembekuan darah pasien masih terjaga dengan baik. Namun, kadar PCT (0,14%)

sedikit di bawah nilai rujukan, yang mungkin mencerminkan efek dari kehilangan darah dan pengenceran akibat pemberian cairan intraoperatif. Meskipun terdapat beberapa nilai yang berada di luar rentang normal, hasil ini perlu dikorelasikan dengan kondisi klinis pasien dan pemantauan lanjutan untuk memastikan tidak terjadi gangguan hemostasis atau komplikasi pascaoperasi lainnya.

DISKUSI

Perdarahan menjadi faktor risiko terjadinya syok hipovolemia pada kasus Ny. L yang dilakukan tindakan histerektomi sesar. Oleh karena itu, manajemen perdarahan yang ketat dibutuhkan saat intraoperatif untuk mencegah terjadinya syok dan mengatasi syok yang telah terjadi. Syok hipovolemia yang terjadi pada pasien ialah syok hemoragik. Pada kondisi syok hemoragik, tindakan penting yang harus dilakukan adalah menghentikan perdarahan dan mengganti cairan darah yang hilang. Impending syok ditandai dengan respons kompensasi terhadap stres kardiovaskular seperti takikardi, takipnea, dan oliguria ($< 0,5 \text{ cc/kgBB/jam}$). Ekstremitas dingin, tekanan darah menurun, dengan tekanan nadi lemah. MAP bisa di bawah 60–65 mmHg. Pada syok lanjut, ekstremitas menjadi pucat, sianosis, dan dapat terjadi anuria. Kehilangan darah selama tindakan operasi sebanyak 4.000 cc, apabila *estimated blood volume* (EBV) pada perempuan dewasa adalah 65 ml/kgBB, EBV pasien adalah 3.705 cc. Persentase kehilangan darah yang terjadi lebih dari 40%, termasuk klasifikasi perdarahan kelas IV. Menurut American College of Surgeon Advanced Trauma Life Support (ATLS), klasifikasi perdarahan kelas IV perkiraan kehilangan darah lebih dari 40% dari total volume darah, ditandai dengan peningkatan frekuensi denyut jantung, tekanan darah stabil atau menurun, tekanan nadi menurun, respirasi normal atau meningkat,

urine output menurun, dan diperlukan transfusi produk darah (Sacks et al., 2023).

Manajemen syok terbagi menjadi dua, yaitu terapi spesifik untuk mengatasi penyebab syok dan terapi umum sindrom syok. Pada kasus ini, terapi spesifiknya ialah transfusi darah karena merupakan syok hemoragik. Manajemen umum syok mencakup pemberian cairan kristaloid; pada syok hemoragik pemberian 1–2 liter secara cepat pada pasien dewasa (0,5–1 liter setiap 10–25 menit). Penggunaan cairan koloid juga direkomendasikan pada syok hemoragik sampai darah tersedia. Selain itu, vasopresor diperlukan untuk menjaga tekanan darah pada pasien hipotensi berat dan didahului dengan resusitasi cairan terlebih dahulu. Vasopresor yang diberikan ialah norepinefrin sebagai vasokonstriktor untuk mempertahankan perfusi koroner pada syok hemoragik intraoperatif.

Transfusi darah pada kasus syok hemoragik mengacu pada pemberian transfusi perioperatif dan komponen darah RBC, FFP, *platelets*, dan *cryoprecipitate* (Ansari et al., 2024; Fletcher et al., 2025; Yan et al., 2024). Manajemen koagulasi dilakukan pada syok hipovolemia, yaitu dengan memberikan injeksi asam traneksamat yang merupakan inhibitor fibrinolitik untuk pasien gangguan perdarahan. Asam traneksamat menghambat peningkatan plasminogen menjadi fibrin dengan menghalangi plasminogen, sehingga bekuan darah stabil (Rangwala et al., 2025).

Tindakan keperawatan yang dilakukan pada kasus ini berdasarkan rencana keperawatan, yaitu pada saat *sign in* perawat memastikan kebutuhan dan ketersediaan produk darah telah terpenuhi meskipun Hb pasien sebelum operasi dalam batas normal (10,8 gr/dL). Perdarahan masif sangat mungkin terjadi karena ada perlengketaan plasenta dengan uterus dan organ di sekitarnya.

Pemasangan tiga jalur IV *line* dengan jarum dengan diameter yang besar, yaitu

no. 16 G, 14 G, dan 18 G dilakukan untuk mengantisipasi risiko perdarahan selama dilakukan tindakan operasi serta dilakukan pemasangan kateter untuk menentukan *urine output* selama prosedur pembedahan. Perawat juga melakukan resusitasi cairan sesuai instruksi dokter dan mengelola transfusi produk darah, yaitu 7 PRC, 5 FFP, 5 TC, serta memberikan injeksi vasopresor norepinefrin secara titrasi dan asam traneksamat sebagai inhibitor fibrinolitik sesuai instruksi dokter anestesi.

Pada kasus ini, diagnosis keperawatan yang dapat diterapkan meliputi penurunan perfusi jaringan akibat hipovolemia, defisit volume cairan akibat perdarahan masif, serta risiko syok akibat kehilangan darah yang signifikan. Penurunan perfusi jaringan terjadi akibat berkurangnya volume darah intravaskular yang menyebabkan penurunan tekanan darah dan gangguan distribusi oksigen ke organ vital. Oleh karena itu, intervensi utama yang dilakukan ialah *monitoring* ketat tanda-tanda vital, termasuk MAP, tekanan darah, frekuensi nadi, saturasi oksigen, dan *output urine*, untuk menilai kecukupan perfusi. Pemberian resusitasi cairan secara agresif, baik dalam bentuk kristaloid maupun koloid, dilakukan sesuai protokol manajemen syok hemoragik guna mempertahankan stabilitas hemodinamik pasien (Li et al., 2024).

Selain itu, kehilangan darah yang signifikan pada pasien ini memerlukan pemasangan jalur intravena dengan ukuran besar (16G, 14G, 18G) untuk memfasilitasi transfusi darah cepat. Defisit volume cairan yang terjadi menyebabkan berkurangnya perfusi ginjal yang dapat berdampak pada penurunan *urine output* dan risiko disfungsi organ. Oleh karena itu, pemantauan keseimbangan cairan dengan menghitung intake dan *urine output* selama operasi menjadi tindakan penting untuk menilai efektivitas terapi cairan (Einerson et al., 2023; Libert et al., 2022).

Risiko syok pada pasien ini juga menjadi perhatian utama, mengingat kehilangan darah yang mencapai lebih dari 40% dari total volume darah dapat menyebabkan gangguan perfusi yang fatal. Oleh karena itu, selain transfusi darah dan cairan, pemberian vasopresor seperti norepinefrin dilakukan untuk mempertahankan tekanan darah pada pasien dengan hipotensi berat yang tidak responsif terhadap resusitasi cairan. Dukungan oksigenasi juga diberikan untuk mempertahankan saturasi oksigen dalam rentang normal dan mencegah hipoksia jaringan. Kolaborasi tim medis, termasuk perawat anestesi, dokter anestesi, dan tim bedah, menjadi kunci utama dalam keberhasilan manajemen pasien ini. Dengan pendekatan multidisiplin yang tepat, stabilitas hemodinamik pasien dapat dipertahankan, memungkinkan perfusi jaringan yang optimal dan mencegah komplikasi lebih lanjut (Kashani et al., 2022; Soares et al., 2022).

Perawat anestesi melakukan pemantauan hemodinamika dan tanda-tanda vital secara ketat selama pemberian resusitasi cairan dan transfusi produk darah, mengelola produk darah dan obat-obatan sesuai instruksi dokter, serta menghitung *intake* dan *output* cairan untuk mengetahui kecukupan cairan pasien. Perawat instrumen membantu menghentikan perdarahan dengan melakukan penekanan langsung pada sumber perdarahan, menyediakan instrumen *hemostatic clamps* untuk menjepit pembuluh darah yang terbuka, dan menyediakan *electro surgery unit (cauter)* untuk menghentikan perdarahan.

Tujuan manajemen syok hipovolemia adalah optimalisasi hemodinamika (menjaga MAP > 60–85 mmHg), tekanan darah sistolik dan diastolik dalam batas normal yang merupakan indikator terpenuhinya perfusi jaringan yang adekuat. Peran perawat instrumen, perawat sirkuler, dan perawat anestesi untuk berkolaborasi dengan dokter bedah dan dokter anestesi sangat penting dalam

menangani syok hipovolemia pada pasien yang dilakukan tindakan operasi sehingga dapat mempertahankan kondisi pasien tetap stabil selama operasi.

PERSPEKTIF PASIEN

Laporan kasus ini telah mendapatkan persetujuan dari pasien setelah pasien sadar di ruang perawatan. Pasien telah diberikan penjelasan mengenai tujuan laporan ini dan bagaimana data medisnya akan digunakan untuk kepentingan ilmiah. Pasien memahami bahwa identitasnya akan dirahasiakan dan bahwa laporan ini disusun untuk mendukung pengembangan ilmu keperawatan dalam manajemen plasenta akreta dan penanganan syok hipovolemik.

SIMPULAN

Penanganan pasien dengan plasenta akreta yang mengalami perdarahan hebat saat operasi membutuhkan strategi manajemen cairan yang cermat. Pada kasus ini, pemberian cairan kristaloid, koloid, dan transfusi darah dilakukan secara terkoordinasi dan disesuaikan dengan kondisi pasien saat itu. Pemantauan ketat terhadap tekanan darah, denyut jantung, dan *urine output* menjadi bagian penting untuk memastikan kondisi tubuh tetap stabil selama operasi. Kolaborasi yang baik antara tim medis, termasuk dokter bedah, anestesi, dan perawat, sangat berperan dalam menjaga keselamatan pasien dan mencegah risiko syok hipovolemik.

DAFTAR PUSTAKA

- Adi, A., & Mursen, H. K. (2025). Laporan Kasus Post Histerektomi Subtotal atas Indikasi Plasenta Akreta. *Jurnal Kedokteran Unram*, 14(1), 1–4. <https://doi.org/https://doi.org/10.29303/jk.v14i1.5055>

- Ansari, T., Wani, S., Hofmann, A., Shetty, N., Sangani, K., Stamp, C. J., Murray, K., & Trentino, K. M. (2024). Outcomes Associated with a Patient Blood Management Program in Major Obstetric Hemorrhage: A Retrospective Cohort Study. *Anesthesia and Analgesia*, 10.1213/ANE.0000000000007292. <https://doi.org/https://doi.org/10.1213/ANE.0000000000007292>.
- Brasel, K. J. (2013). Advanced trauma life support (ATLS®): The ninth edition. *Journal of Trauma and Acute Care Surgery*, 74(5), 1363–1366. <https://doi.org/https://doi.org/10.1097/TA.0b013e31828b82f5>
- Convertino, V. A., Koons, N. J., & Suresh, M. R. (2021). Physiology of Human Hemorrhage and Compensation. *Comprehensive Physiology*, 11(1), 1531–1574. <https://doi.org/https://doi.org/10.1002/cphy.c200016>
- Deshmukh, U., Pabon-Ramos, W., & Ayyagari, R. (2025). The Role of Interventional Radiology in Managing Placenta Accreta Spectrum Disorder. *Clinical Obstetrics and Gynecology*, 68(2), 266–274. <https://doi.org/https://doi.org/10.1097/GRF.0000000000000925>.
- Einerson, B. D., Gilner, J. B., & Zuckerwise, L. C. (2023). Placenta Accreta Spectrum. *Obstetrics & Gynecology*, 142(1), 31–50. <https://doi.org/10.1097/AOG.0000000000005229>.
- Fletcher, C. M., Hinton, J. V., Perry, L. A., Greifer, N., Williams-Spence, J., Segal, R., Smith, J. A., Coulson, T. G., Reid, C. M., & Bellomo, R. (2025). Adjunctive Fresh Frozen Plasma Versus Adjunctive Cryoprecipitate in Cardiac Surgery Patients Receiving Platelets for Perioperative Bleeding. *Journal of Cardiothoracic and Vascular Anesthesia*, 39(3), 584–593.
- Fonseca, A., & Ayres de Campos, D. (2021). Maternal morbidity and mortality due to placenta accreta spectrum disorders. . . *Best Practice & Research Clinical Obstetrics & Gynaecology*, 72, 84–91. <https://doi.org/https://doi.org/10.1016/j.bpobgyn.2020.07.011>.
- Huang, F., Wang, J., Xu, Y., Xiong, Q., Wang, W., Zhuo, J., Xia, Q., & Yang, X. (2022). Association between cervical length and massive intraoperative bleeding in patients with suspected placenta accreta spectrum combined with placenta previa: A retrospective cohort study. *Frontiers in Surgery*, 9, 1–8. <https://doi.org/https://doi.org/10.3389/fsurg.2022.1028494>.
- Kashani, K., Omer, T., & Shaw, A. D. (2022). The Intensivist's Perspective of Shock, Volume Management, and Hemodynamic Monitoring. *Clinical Journal of the American Society of Nephrology*, 17(5), 706–716. <https://doi.org/10.2215/CJN.14191021>.
- Li, M., Li, F., Yu, J., Tang, X., Zhou, C., Chen, Q., & Liu, H. (2024). The impact of pre-rehydration guided by carotid corrected flow time on hypotension prevention following general anesthesia induction in patients undergoing gastrointestinal surgery: A prospective randomized controlled trial. *Frontiers in Medicine*, 11, 1416574. <https://doi.org/https://doi.org/10.3389/fmed.2024.1416574>.
- Libert, N., Laemmel, E., Harrois, A., Laitselart, P., Bergis, B., Isnard, P., Terzi, F., Decante, B., Mercier, O., Vicaut, E., & Duranteau, J. (2022). Renal Microcirculation and Function in a Pig Model of Hemorrhagic Shock Resuscitation with Norepinephrine. *American Journal of Respiratory and Critical Care Medicine*, 206(1), 34–43. <https://doi.org/https://doi.org/10.1164/rccm.202109-2120OC>.

- Liu, X., Wang, Y., Wu, Y., Zeng, J., Yuan, X., Tong, C., & Qi, H. (2021). What we know about placenta accreta spectrum (PAS). *European Journal of Obstetrics & Gynecology and Reproductive Biology*, 259, 81–89. <https://doi.org/https://doi.org/10.1016/j.ejogrb.2021.02.001>.
- Merrill, J., Sultan, P., & Sharawi, N. (2021). Advances in anesthetic and obstetric management of patients with placenta accreta spectrum. *Current Opinion in Anesthesiology*, 34(3), 260–268. <https://doi.org/10.1097/ACO.0000000000000985>.
- Murayama, Y., Seki, H., & Takeda, S. (2021). Intra-arterial Balloon Occlusion to Reduce Operative Bleeding for Placenta Previa Accreta Spectrum. *Surg J (N Y)*, 07(S01), S11–S19. <https://doi.org/https://doi.org/10.1055/s-0040-1721491>.
- NANDA International, Inc. (2021). *NANDA International, Inc. Nursing Diagnoses Definition and Classification 2021-2023* (T. H. Herdman, S. Kamitsuru, & C. T. Lopes, Eds.; 12th ed.). Thieme.
- Prayitno, F. F., Islamy, N., Hussein, M. Z., & Sayuti, M. (2020). Syok Hipovolemik pada Plasenta Previa. *Medula*, 10(2), 251–256.
- Rangwala, H. S., Rangwala, B. S., Alotaibi, M., Siddiq, M. A., Qamber, A., Zaidi, S. D. E. Z., Naveed, T., Naveed, H., Azam, S. T., & Hameed, I. (2025). Clinical Outcomes with High-versus Low-Dose Tranexamic Acid Infusion in Patients Undergoing Cardiac Surgery: A Systematic Review and Meta-Analysis. *The Thoracic and Cardiovascular Surgeon*, 73(5), 346–359. <https://doi.org/https://doi.org/10.1055/s-0044-1791233>.
- Sacks, L. D., Hammer, G. B., & Stayer, S. A. (2023). Airway and Ventilatory Management. In D. B. Andropoulos, E. B. Mossad, & E. A. Gottlieb (Eds.), *Anesthesia for Congenital Heart Disease* (4th ed.). John Wiley & Sons Ltd. <https://doi.org/https://doi.org/10.1002/9781119791690.ch23>.
- Seo, E.-H., Park, H. J., Piao, L.-Y., Lee, J. Y., Oh, C.-S., & Kim, S.-H. (2020). Immune response in fluid therapy with crystalloids of different ratios or colloid for rats in haemorrhagic shock. *Scientific Reports*, 10(1), 8067. <https://doi.org/https://doi.org/10.1038/s41598-020-65063-4>.
- Shahi, N., Shahi, A. K., Phillips, R., Shirek, G., Bensard, D., & Moulton, S. L. (2021). Decision-making in pediatric blunt solid organ injury: A deep learning approach to predict massive transfusion, need for operative management, and mortality risk. *Journal of Pediatric Surgery*, 56(2), 379–384. <https://doi.org/https://doi.org/10.1016/j.jpedsurg.2020.10.021>.
- Soares, S. P. C., Virgulino, S. G., Pereira, J. G., Pereira, I. B. S., Santos, M. M., dos Santos, R. O. B. C., & Gentile, J. K. A. (2022). Shock Index and its Variations for Blood Loss Assessment in Polytrauma. *Arch Surg Clin Case Rep*, 5, 167. <https://doi.org/https://doi.org/10.29011/2689-0526.100167>.
- Sompolinsky, Y., Yagel, S., Hochner-Celniker, D., & Tal, Z. (2020). Uterine Preserving Methods For Treating Placenta Accreta Spectrum: A Proposal For A Surgical Protocol. *Harefuah*, 159(3), 186–190.
- Wagner, C. M., Butcher, H. K., & Clarke, M. F. (2023). *Nursing Interventions Classification (NIC) - E-Book: Nursing Interventions Classification (NIC) - E-Book*. Elsevier.
- Warrick, C. M., Sutton, C. D., Farber, M. M., Hess, P. E., Butwick, A., & Markley, J. C. (2023). Anesthesia Considerations for Placenta Accreta Spectrum. *American Journal of Perinatology*,

40(9), 980–987. <https://doi.org/https://doi.org/10.1055/s-0043-1761637>.

- Yan, T., Xu, H., Li, F., Zhang, B., Hong, Q., & Wang, Y. (2024). Effect of Blood Component Transfusion on Coagulation Function in Postpartum Haemorrhage. *Journal of the College of Physicians and Surgeons Pakistan*, 34(12), 1542–1544. <https://doi.org/https://doi.org/10.29271/jcpsp.2024.12.1542>
- Zuckerwise, L. C., Craig, A. M., Newton, J. M., Zhao, S., Bennett, K. A., & Crispens, M. A. (2020). Outcomes Following a Clinical Algorithm Allowing for Delayed Hysterectomy in the Management of Severe Placenta Accreta Spectrum. *Obstetric Anesthesia Digest*, 40(4), 191–192. <https://doi.org/10.1097/01.aoa.0000719520.67544.a>